


CASO CLÍNICO

CPRE realizada con un duodenoscopio de un solo uso

COLOCACIÓN DE STENT DE PLÁSTICO EN PACIENTES CON COLESTASIS



Prof. Dr. Arthur Schmidt

Hospital Universitario de Friburgo
Universitäts Klinikum Freiburg
Clínica de Medicina Interna II,
Alemania

ANTECEDENTES DEL PACIENTE

Un paciente de 56 años con antecedentes de pancreatitis necrosante fue programado para CPRE debido a una colestasis. Una exploración con RM previa había mostrado una compresión del conducto biliar común distal debido a necrosis encapsulada.

PROCEDIMIENTO

Se llevó a cabo una CPRE con el Ambu® aScope™ Duodeno, un duodenoscopio de un solo uso. Se logró el paso al duodeno sin ningún problema y el endoscopio hizo posible una posición estable y una buena visualización de la papila. La canulación con guía de la papila se logró en el primer intento. Un colangiograma mostró una estenosis más larga del conducto biliar común distal, lo que probablemente se debió a la compresión por la necrosis encapsulada en la cabeza del páncreas.

El extremo distal transparente del endoscopio permitió una visualización radiográfica excelente del conducto biliar común distal (Imagen 1).

Después de la esfinterotomía, se insertó un stent de plástico 10F para lograr el drenaje biliar.

RESULTADO

Después de la CPRE, el paciente recibió drenaje transgástrico y varias sesiones de necrosectomía, lo que dio como resultado una resolución completa de la necrosis encapsulada. Se dio de alta al paciente y se programó la retirada del stent biliar y de los drenajes transgástricos.

CONCLUSIÓN

La CPRE con el endoscopio de un solo uso Ambu® aScope™ Duodeno es factible. La transparencia radiológica de la punta distal permite una visualización radioscópica excelente del conducto biliar común distal.

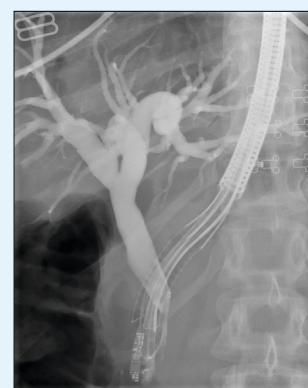


Imagen 1: CPRE con duodenoscopio de un solo uso

Ambu

Firma Ambu S.L.
Calle Alcalá, 261 - 265 Edif 4-4º izq.
28027, Madrid
T +34 91 411 6830
www.ambu.es
ayuda@ambu.com